

# Minimalinvasive Implantation in der ästhetischen Zone

„Flapless approach“ mittels computergestützt hergestellter Bohrschablone

Der Beitrag beschreibt anhand eines Patientenfalles die minimalinvasive, transgingivale Insertion eines Implantats im oberen Frontzahnggebiet. Vor der Implantation wird anhand eines Computertomogramms der Implantatregion, unter Verwendung einer individuellen Röntgenschablone, die bestmögliche Implantatposition ermittelt. Mit Hilfe einer Planungssoftware wird die gefundene Position in die individuelle Röntgenschablone computergestützt gefräst. Es wird eine zielgenaue Insertion des Implantates ermöglicht.

Indizes: Ästhetik, Implantation, Röntgenschablone, Bohrschablone, Planungssoftware

Ein Beitrag von Dr. Jürgen Schmidt, Buchholz

## Ausgangssituation

Der 67 jährige Patient ist seit mehr als zwanzig Jahren in unserer Gemeinschaftspraxis in Behandlung. Der Gesundheitszustand des Nichtraucher ist gut. Bei einer Kontrolluntersuchung zeigte der marktote, obere linke seitliche Schneidezahn im Röntgenbild eine apikale Aufhellung im Sinne einer Zyste, der Wurzelkanal war obliteriert. Der Zahn war I. Grades gelockert und die klinische Krone stark geschwächt. Wir entschieden uns zur Extraktion des Zahnes mit Ausräumung der Zyste. Dabei wurde darauf geachtet, dass die bukkale Alveolarwand erhalten wurde. Die verschiedenen Behandlungsmöglichkeiten wurden besprochen.

Nach ausführlicher Aufklärung entschied sich der Patient für den Lückenschluss durch eine implantatgetragene Krone und unterschrieb eine entsprechende Einverständniserklärung. Nach der Entfernung des Zahnes samt Zyste war eine längere Ausheilungszeit erforderlich, weshalb die Lücke 22 temporär mit einer herausnehmbaren Teilprothese

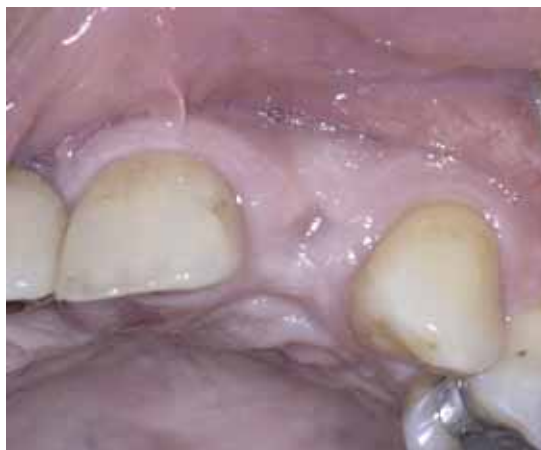

Abb. 1  
Zustand drei Monate  
nach Extraktion des nicht  
erhaltungswürdigen  
Zahnes 22

geschlossen wurde. Drei Monate nach dem Eingriff waren die Papillen distal an 21 und mesial an 23 gut erhalten und der Kieferkamm war in bukkopalatinaler Richtung für die Insertion eines Implantates breit genug (Abb. 1).

Abb. 2  
Die Röntgenschablone  
ist zur Herstellung eines  
Computertomogramms  
vorbereitet

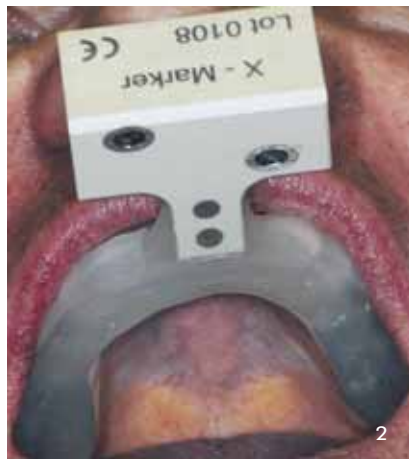


Abb. 3  
Computertomogramm  
mit Planung der Position  
und der Form des  
Implantats

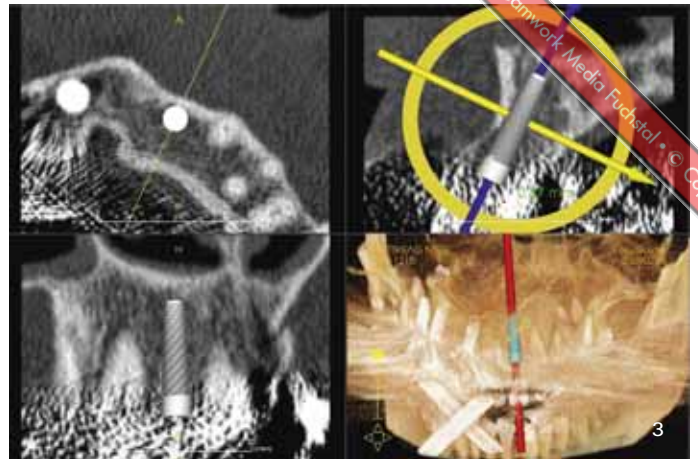


Abb. 4  
Anprobe der zur Bohr-  
schablone umgearbeiteten  
Röntgenschablone

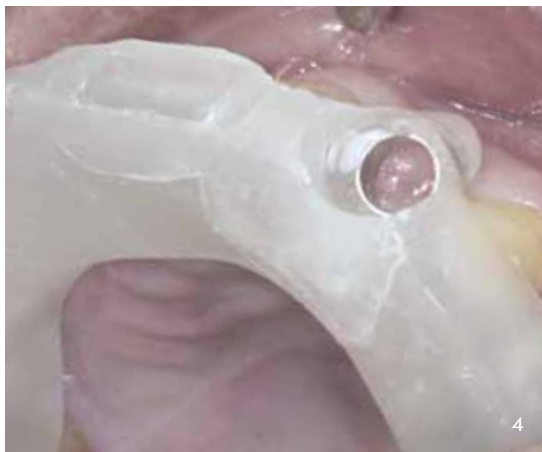
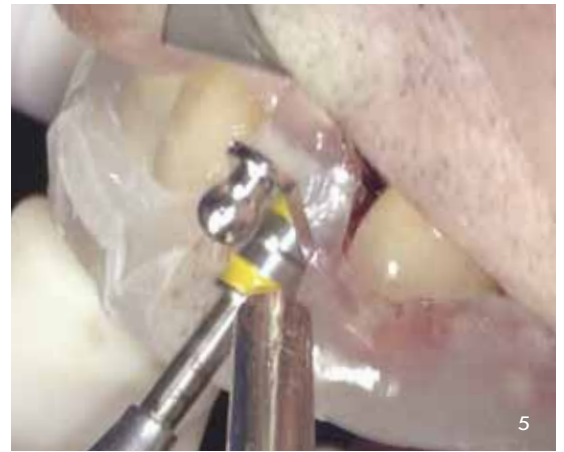
Abb. 5  
Aufbereitung des  
Implantatbetts mit einem  
konischen Vorbohrer



### Klinische Vorgehensweise

Der weitere Verlauf der Behandlung gliederte sich in folgende Abschnitte:

Abformung des Oberkiefers zur Herstellung einer Röntgenschablone. Diese wurde bei Zahn 22 mit einem radiopaken Prothesenzahn versehen. Ein x-Marker mit zwei kreuzweise angeordneten Metallröhren wurde als Schablonenkalibrierung angefügt (Abb. 2).

In der radiologischen Abteilung des örtlichen Kreiskrankenhauses wurde mit eingesetzter Röntgenschablone ein Computertomogramm erstellt. Unter Zuhilfenahme eines Navigationsprogramms konnte dann die exakte Position des zu setzenden Implantates dreidimensional festgelegt werden [1, 2, 3, 4]. Aufgrund der Form des zahnlosen Kieferkammes entscheiden wir uns für ein konisches Implantat mit einem um 15° abgewinkeltem Abutment, um dieses symmetrisch zwischen den Nachbarzähnen und in bucco-palatinaler Richtung in den Verlauf des Zahnbogens einordnen zu können (Abb. 3).

Danach schickten wir die Daten des Bohrfiles und die Röntgenschablone nach Frankreich an das Cad-Systemsinstitut (Keystone Dental). Dort wurde in die Röntgenschablone eine Führungshülse eingearbeitet, welche sowohl die Richtung als auch die Tiefe des Implantatbetts exakt festlegte.

Nach Erhalt der Bohrschablone wurde diese über Nacht mit Silosept desinfiziert. Nach zweiminütigen Spülung des Mundraumes mit Chlorhexidindigluconat wurde die Implantatregion örtlich anästhesiert und die Bohrschablone am Patienten auf exakten Sitz überprüft (Abb. 4). Nach einer transgingivalen Pilotbohrung begann die Aufbereitung des Implantatbettes schablonengeführt mit einem konischen Vorbohrer (Abb. 5).

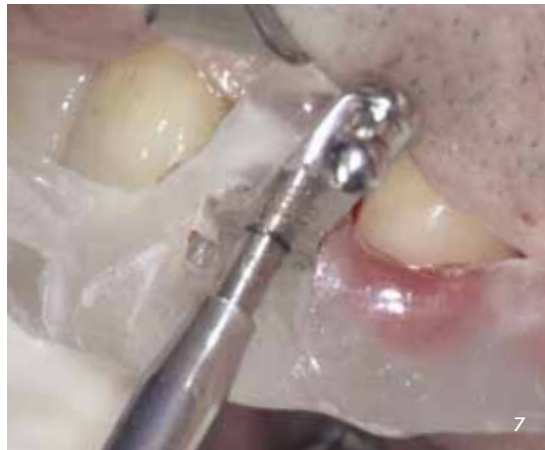
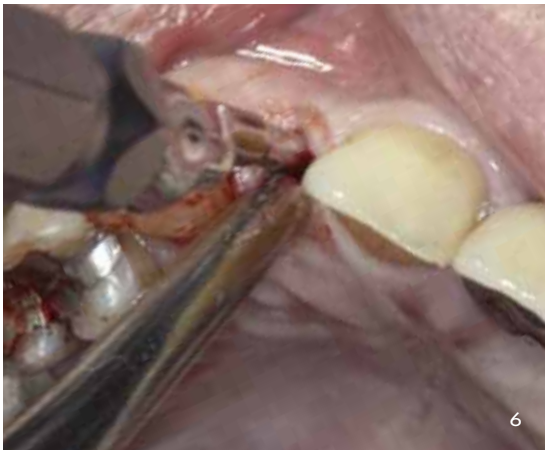
Abb. 6 und 7  
Weitere Aufbreitung  
des Implantatbettes  
mit dem Osteotom und  
anschließend, unter  
Führung der Bohrscha-  
blone, mit einem koni-  
schen Gewindeschneider

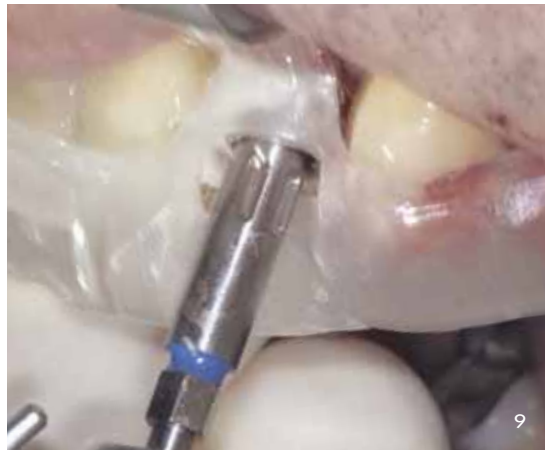
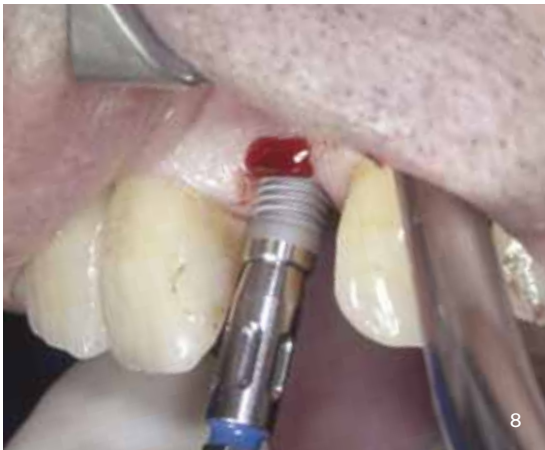
Abb. 8 und 9  
Einbringen und  
Festziehen des  
konischen Implantates  
in Endposition

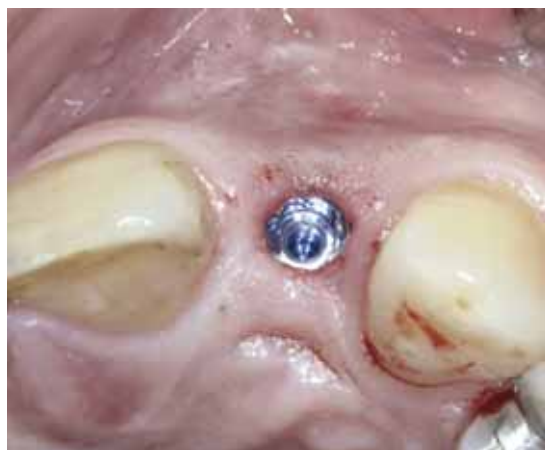

Abb. 10  
Atraumatisch, transgingi-  
val in korrekter Position  
eingebrachtes Implantat

Um die dünne bukkale Kortikalis des Alveolarfortsatzes im späteren apikalen Bereich des Implantats nicht zu perforieren, wurde zur weitem Aufbreitung des Implantatbettes ein Osteotom (1,8-2,5mm und 1,9-3,0mm) benutzt (Abb. 6). Danach wurde vorsichtig ein implantatkongruenter, konischer Gewindeschneider bis zur endgültigen Aufbereitungstiefe eingedreht (Abb. 7) und abschließend

der Bohrkanal auf vollständige knöcherne Begrenzung sondiert.

Nun konnte das konische Implantat inseriert (Abb. 8) und mit 40 Ncm in Endposition gebracht werden (Abb. 9). Die Abbildung 10 verdeutlicht das atraumatische, transgingivale Vorgehen bei der Insertion des Implantats.

Abb. 11 und 12  
Fixierung des  
Estheticabutments

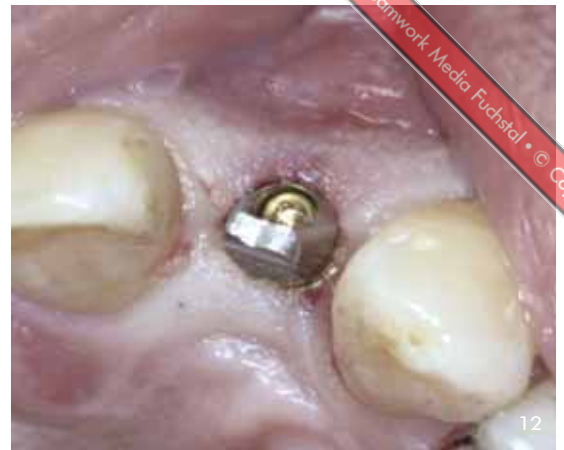
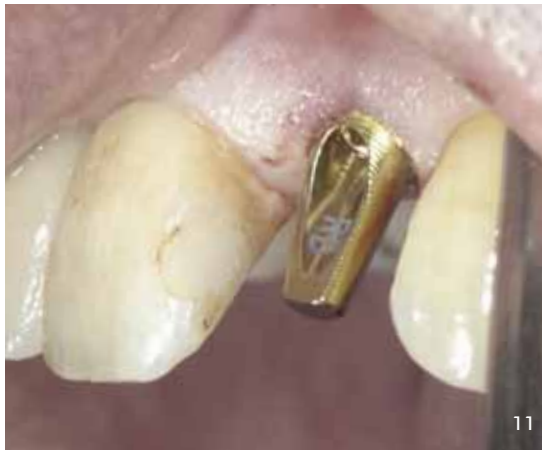
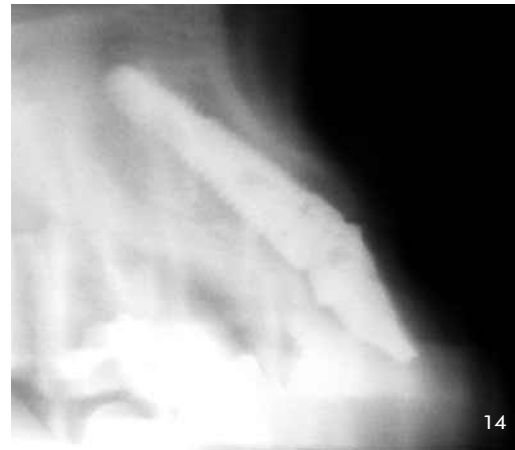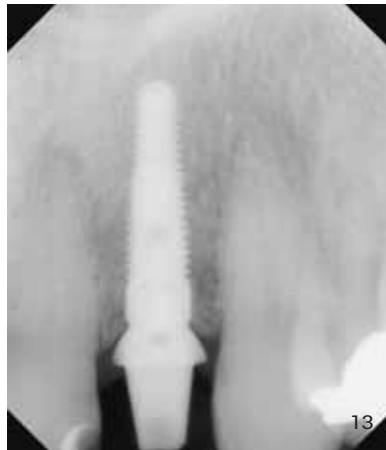Abb. 13 und 14  
Der Mundfilm und  
die transversale  
Schichtaufnahme  
demonstrieren die  
korrekte Positionierung  
des Implantats



Danach wurde das um 15° abgewinkelte Estheticabutment mit der entsprechenden Befestigungsschraube handfest fixiert (Abb. 11 und 12). Es folgte die röntgenologische Überprüfung der Position des Implantats (Abb. 13 und 14). Das Implantat und der Aufbau gliederten sich klinisch und röntgenologisch harmonisch in den Zahnbogen ein.

Abschließend wurde das primärstabile Implantat im Sinne einer Sofortversorgung mit einer provisorischen Krone versorgt. Dabei musste darauf geachtet werden, dass das Provisorium in statischer und dynamischer Okklusion keiner Fehlbelastung unterlag. Die Gingivahöhe des Provisoriums und die Ausprägung der Interdentalpapillen entspra-

**Produktliste**

Planungssoftware  
Bohrschablone  
Implantat  
Implantataufbau

Easyguide  
CADImplant Inc  
prima tapered  
Estheticabutment

Keystone Dental  
Keystone Dental  
Keystone Dental  
Keystone Dental



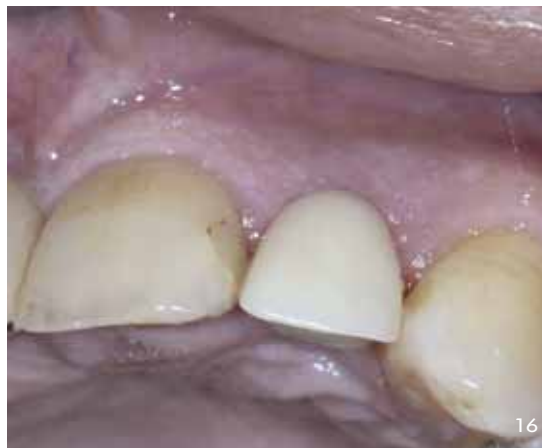
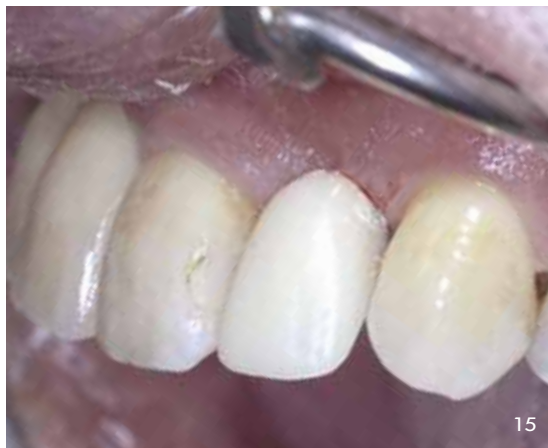
Abb. 15  
Zustand direkt  
post operationem

Abb. 16  
Reizloser und schmerz-  
freier Zustand am Tag  
nach der Implantation

chen nahezu den natürlichen Verhältnissen (Abb. 15). Der Patient stellte sich am nächsten Tag in der Praxis vor. Aufgrund des gezielten, atraumatisch-transgingivalen Vorgehens bei der Implantation war er schmerzfrei und ohne postoperative Schwellung (Abb. 16).

neben der atraumatischen Operationstechnik die fast gleiche Gingivahöhe und die harmonische Integration des Provisoriums in den Zahnbogen bei. Sehr angenehm für den Behandler gestaltete sich die einfache Herstellung der Röntgenschablone auf dem Meistermodell, welche später gemäß den CT-Daten zur Bohrschablone modifiziert wurde.

### Schlussbemerkung

### Danksagung

Der Beitrag beschreibt eine minimal invasive, computernavigierte, transgingivale Implantationstechnik im Sinne eines flapless approach. Sie ermöglicht den Erhalt der Frontzahnästhetik durch die gezielte und ideale Positionierung des Implantates bei bestmöglicher Schonung der umliegenden Hart- und Weichgewebe sowie die direkte postoperative Versorgung des Implantates mit einer provisorischen Krone. Im hier vorgestellten Fall war der Patient schon am Tag nach dem Eingriff schmerzfrei und hatte die implantatgetragene provisorische Krone wie einen eigenen Zahn inkorporiert. Dazu trugen

Diese Fallstudie ist Teil einer Serie, welche in Zusammenarbeit mit *Dr. Winterstein*, Facharzt für Radiologie – Röntgenpraxis am Krankenhaus Buchholz, *Guillaume Champleboux* Ph.D. (CADImplant Inc – Keystone Dental France, Easy guide Software und Schablonenfräsung), *ZA Joachim Lenz* (Systemberater Keystone) und *Susanne Eichbaum* (Geschäftsführerin Keystone Germany), *Dentallabor Rommerskirchen* und *Veit, Tostedt*, sowie unserer Gemeinschaftspraxis *Dr. Hans-Dietrich Schmidt, Dr. Helga Schmidt, Dr. Jürgen Schmidt* und *Dr. Michael Schmidt* durchgeführt wird. □

### Über den Autor

Dr. Jürgen Schmidt studierte in den Jahren 1990 bis 1996 Zahnheilkunde am Universitätsklinikum Hamburg/Eppendorf. Er promovierte zum Dr. med dent mit der Note „magna cum laude“ (Thema der Promovation: Histomorphometrische Untersuchungen an belasteten und unbelasteten Implantaten). Dr. Schmidt studierte in Göteborg/Schweden das Bränemark-Implantatprotokoll und vertiefte sein Wissen in einem Praktikum in der kieferchirurgischen Praxis Dr. Dr. Bock. Von 2003 bis 2008 bildete er sich an der Universität of Los Angeles/USA fort. Dr. Schmidt praktiziert mit dem Tätigkeitsschwerpunkt Implantologie.



### Korrespondenz- adresse

Dr. Jürgen Schmidt  
Schützenstraße. 1  
21244 Buchholz  
info@dresschmidt.de  
www.dresschmidt.de

### Literatur

- [1] Fortin,T.,Champléoux,G.,Lormée,J.,Coudert,J.L.,(2000)Precise dental implantplacement in bone using surgical guides in conjunction with medical imagingtechniques. Journal of Oral Implantology 26:300-303
- [2] Fortin,T.,Champléoux,G.,Bianchi,S.,Buatois,H., Coudert,J.L.,Precision of transfer of preoperative planning for oral implants based on cone-beam CT-scan images through a robotic drilling machine.Clin Oral Implants Res 13,2002,651-656
- [3] Fortin,T.,Bosson,J.L., Coudert,J.L.,Isidori,M., Reliability of Preoperative Planning of an Image-Guided System for oral Implant Placement Based on 3-dimensional Images:In vitro Study. Journal of Oral Implantology 2003; 18:886-893
- [4] Fortin,T., Bosson,J.L.,Isidori,M.,Blanchet,E., Effect of Flapless Surgery on pain experienced in Implant placement on using an Image-guided System. Journal of Oral Implantology 2006; 21:298-304